Bericht

über die Wirksamkeit

der

Universitäts-Augenklinik zu Dorpat

für den Zeitraum

vom October 1879 bis April 1881

nebst kürzeren ophthalmologischen Abhandlungen

von dem Director

Prof. Dr. **Ed. Raehlmann.**

Mit einer lith. Tafel.

Dorpat und Fellin.

Verlag von E. J. Karow's Universitäts-Buchhandlung.

1881.

Von der Censur gestattet. — Dorpat, den 23 Mai 1881.

Druck von C. Mattiesen. Dorpat 1881

Die Dorpater Universitäts-Augenklinik verfügte während des Zeitraumes, über welchen sich dieser Bericht erstreckt, über 24 Krankenbetten, welche im Nothfalle auf 26—27 vermehrt werden konnten.

Als Assistenten fungirten Dr. Kubly und vorübergehend Dr. Jansen.

Unter 2175 Augenkranken, welche sich zur Behandlung neu vorstellten, sind 277 stationär behandelt und verpflegt worden.

Die Zeichnung für die dem Berichte beigefügte Tafel verdanke ich der Güte des Herrn E. Musso.

Auf die ganze Krankenanzahl vertheilten sich die Krankheiten folgendermassen:

Uebersicht

der während des Zeitraumes vom 17. October 1879 bis zum 17. April 1881

in die Journale der Dorpater ophthalmologischen Klinik eingetragenen Diagnosen und Operationen.

I. Conjunctiva.

	Zahl der Fälle.
Conjunctivitis catarrhalis:	
1) acuta, subacuta	25
2) chronica, angularis, sicca (Hyperaemia Conj.)	207
Conjunctivitis trachomatosa:	
1) acuta	21
2) chronica	680
Conjunctivitis follicularis	92
„ blenn. neonator	5
„ blennorrhoica	6
„ phlyctaen.	34
„ traumatica	4
Ecchymosis subconjunctivalis	9
Xerosis conj.	4
Latus	1087

	Zahl der Fälle.
Transport	1087
Symblepharon	4
Granulationswucherungen der Conj.	2
Argyrosis	3
Corp. alien. in sacc. conj.	24
Pterygium	21
Ulcus conj. (specific.?)	1
Vulnus conj.	1
Papilloma	1
Congenit. fleckweise Pigmentirung der Conj.	2
	1146

Bei der Betrachtung der vorstehenden Tabelle über die Häufigkeit der Conjunctivalkrankheiten fällt sofort die grosse Zahl der Trachomkranken auf. Unter 1,146 Conjunctivalaffectionen sind 701 Erkrankungsfälle von Trachom verzeichnet. Oder wenn man die Fälle von Conjunctivitis follic. hinzurechnet, 793 Fälle von Trachom. Unter den 701 Trachomfällen waren 21 acute und 680 chronische Erkrankungen. Zu den acuten Formen rechne ich nur die, welche unter dem Bilde einer acuten Conjunctivitis entstehen und verlaufen.

In den sämmtlichen 701 Trachomfällen war die bekannte Complication mit Pannus 466 mal vorhanden, eingerechnet die Fälle, wo der Pannus als hauptsächlich bedingt anzusehen war durch die Folgezustände des Trachoms der Trich. und Distich.

Die erwähnte Complication mit Pannus fehlt also bei Trachom in 235 Fällen.

Ueber die Abhängigkeit der pannösen Keratitis von Trachom liegen in der Literatur noch sehr wenige, auf grössere statistische Daten gegründete Angaben vor. Insbesondere aber ist die Abhängigkeitsbeziehung der Keratitis pannosa von den verschiedenen Stadien des Verlaufes der Conjunctivitis trachomatosa gänzlich unbekannt.

Das Studium dieser Abhängigkeitsverhältnisse ist, seit ich die Leitung der Dorpater Klinik, in welcher die Trachomfälle ein so grosses Contingent liefern, übernommen habe, mein stetes Bestreben gewesen. Ich habe, wie aus der nachfolgenden Tabelle ersichtlich ist, 243 Fälle nach den verschiedenen Symptomen der Krankheit genau analysirt und über Stand, Ausbildung und Grad der Erkrankung ausführliche Tabellen anlegen lassen.

Es handelt sich dabei um vollständig reine, nicht mit Stellungsanomalien der Lidkante, mit Trich. und Distich. complicirte Fälle.

Es sollte nur die Häufigkeit des Pannus im Verlauf des reinen nicht complicirten Trachoms eruirt werden. Daher wurden alle Fälle, in welchen sonstige Erkrankungen der Augen vorlagen, von der Beobachtung vollständig ausgeschlossen.

Ich theile, auf zahlreiche Beobachtungen gestützt, den Verlauf der Conjunctivitis grannulosa in folgende, aus dem nachstehenden Schema ersichtliche Stadien ein.

Conjunctivitis trachomatosa chronica.

Falten- und Follikelbildung

	a) mit starker	b) mit schwacher Gewebsschwellung.
I. Stadium. Wucherungsstadium.		
II. Stadium. Regressive Metamorphosen.	*α*) Granulirende Wundfläche (Wundknöpfe) mit arrodirten wie angefressenen Stellen oder *β*) Indurirtes Gewebe sulziges, gelatinöses Aussehen.	Sammetartige Oberfläche, leicht grannulirt mit fetzigen gelben Stellen.
III. Stadium. Narbenstadium.	Grössere tiefe zum Theil pigmentirte Flächennarben.	Einfache oberflächliche Narbenzüge

Bei Pannus Trachomatosus unterscheide ich

I. Gewebsschwellung.	II. Gewebstrübung.	III. Gefässe.
a) schwache	a) durchsichtig	a) kleine
b) starke.	b) dicht, undurchsichtig	b) grosse
	c) sulzig, trübe pigmentirt.	c) Netze.

Auf die verschiedenen Stadien des Trachoms vertheilen sich die Fälle von Keratitis pannosa in folgender Weise:

Uebersicht der Frequenz

der

Keratitis pannosa

in den verschiedenen Stadien der Conjunctivitis trachomatosa in 243 Fällen.

	Zahl der Fälle
I. Stadium, Falten- und Follikelbildung	84
von diesen mit starker Gewebsschwellung	28
„ „ „ schwacher Gewebsschwellung	56
1) Von den 28 Fällen mit starker Gewebsschwellung ohne Pannus . . .	14
mit Pannus . . .	14
Von den 14 Fällen mit Pannus war dieser stark entwickelt in . :	6
schwach entwickelt in	8
2) Von den 56 Fällen mit schwacher Gewebsschwellung ohne Pannus . .	17
mit Pannus . . .	39
Von den 39 Fällen mit Pannus war dieser stark entwickelt in . .	7
schwach entwickelt in	32

Von 84 Fällen im I. Stadium wiesen mithin 53 Keratitis pannosa auf.

	Zahl der Fälle.
II. Stadium, regressive Metamorphosen	51
Von diesen mit granulirenden Wundknöpfen	10
„ „ mit Induration, von sulzigem Wesen	30
„ „ von sammtartigem, granulirtem Wesen .	11
1) Von den 10 Fällen mit granulirenden Wundknöpfen ohne Pannus . . .	3
mit Pannus . . .	7
Von den 7 Fällen mit Pannus war dieser . . stark entwickelt in . .	3
schwach entwickelt in	4
2) Von den 30 Fällen mit Induration u. s. w. ohne Pannus	5
mit Pannus	25
Von den 25 Fällen mit Pannus war dieser stark entwikelt in . .	7
schwach entwickelt in	18
3) Von den 11 Fällen mit sammtartig granulirtem Wesen ohne Pannus	0
mit Pannus	11
Von den 11 Fällen mit Pannus war dieser stark entwickelt in . .	2
schwach entwickelt in	9

Von 51 Fällen im II. Stadium wiesen mithin 43 Keratitis pannosa auf und von diesen 43 Fällen gehören allein 25, also mehr als die Hälfte zu Nr. 2.

	Zahl. der Fälle
III. Stadium, Narben	108
von diesen mit grösseren, tiefen Flächennarben	44
„ „ mit oberflächlichen Narbenzügen	64
1) Von den 44 Fällen gröss. tief. Flächennarben ohne Pannus .	4
mit Pannus. .	40
Von den 40 Fällen mit Pannus war dieser stark entwickelte in .	2
schwach entwickelt in	38
2) Von den 64 Fällen mit oberflächlichen Narbenz. ohne Pannus	6
mit Pannus	58
Von den 58 Fällen mit Pannus war dieser stark entwickelt in . .	6
schwach entwickelt in	52

Von 108 Fällen im III. Stadium wiesen mithin 98 Keratitis pannosa auf.

Von sämmtlichen 243 Fällen waren mit Keratitis pannosa combinirt 194 Fälle.

Was das erste Stadium angeht, so fanden sich in demselben unter 84 Fällen, welche diesem Stadium angehören, 53 Fälle von Pannus.

Im zweiten Stadium finden wir schon unter 51 Fällen 43 mal Pannus. Und zwar sind unter den im 2. Stadium befindlichen Trachomfällen jene Formen mit indurirtem sulzigen Aussehen fast sämmtlich mit Pannus behaftet. Im

dritten Stadium findet sich unter 108 Fällen 98 mal Pannus. Das macht für das erste Stadium ungefähr 63½ %, für das zweite Stadium 86 % und für das dritte circa 97 %.

Das dritte Stadium, das der Narbenbildung, ist am häufigsten mit Pannus combinirt.

Häufig mag der Pannus in früheren Stadien entstanden sein, bevor sich die Narben entwickelten, in den meisten Fällen kommt derselbe aber erst in Folge der Narbenbildung zur Entwickelung.

Die veränderten Ernährungsverhältnisse, wie sie durch den Druck der Narben auf die Gefässe der Uebergangsfalte sowie auch des Lides entstehen, können indirect zur Ernährungstörung im Cornealgewebe und zu Pannusbildung führen.

In solchen Fällen pflegen dann die Gefässe auf der Cornea vorwiegend entwickelt zu sein und die Trübungen relativ zurückzutreten. — Sicher aber ist, dass in der Mehrzahl der Fälle die Unebenheiten und Rauhigkeiten der Narbenfläche, welche direct die Cornea bei den Augenbewegungen insultiren, an dem Entstehen des Pannus Schuld sind.

Aus demselben Grunde ist der Pannus auch schon häufiger vorhanden im zweiten Stadium des Trachoms, wenn die Follikel schwinden, das Gewebe indurirt, wenn die Oberfläche der Schleimhaut uneben wird, und die angefressenen Stellen sichtbar werden.

In solchen Fällen pflegen dann die Gewebstrübungen in der Cornea am stärksten entwickelt zu sein, und die Gefässbildungen im Verhältniss zu diesen zurückzutreten.

Im Verlaufe des Trachoms ist eine Neigung zu Phlyktaenen-Bildung auf der Cornea zu beobachten, wie ich Schweigger (Lehrbuch der Augenheilkunde, Berlin 1875, p. 281) und Stellwag v. Carion (Lehrbuch der Augenheilkunde, Wien 1870, pag. 111) bestätigen muss. So häufig diese Keratitis phlyctaenulosa aber im ersten Stadium vorgefunden wurde,*) so selten wurde sie im Verlaufe der andern Stadien des Trachoms angetroffen, so dass ich diese Complication im Gegensatze zu den erwähnten Autoren nicht für eine besondere Ursache des trachomatösen Pannus ansehen kann

II. Cornea.

	Zahl der Fälle.
Keratitis:	
pannosa (bei Trachom, Trichiasis u. Distichiasis)	466
phlyctaenulosa	82
fasciculosa	24
parenchymatosa (interstitialis diffusa)	10
parenchymatosa (interstitial. circumscripta)	12
herpet.	1
Infiltrat. corn.	19
Ulcus corn.	105
Ulc. corn. perfor.	14
Hypopyonkeratitis	20
Abcessus corn.	9
Latus	762

*) Es ist leider versäumt worden, diese Complication in die genaue Statistik mit aufzunehmen. Es handelte sich um ein einzelnes, oder seltener, um wenige isolirt sitzende Knötchen, welche sehr wenig Gefässbildung nach sich zogen und im Laufe der Behandlung verschwanden.

	Z. d. F.
Transport	762
Nubecula, macula corn.	81
Leucoma simplex	14
Leucoma corn. adhaerens	100
Keratocele	6
Staphyloma corneae opac.	13
Staphyloma cicatricos. (irid.)	12
Keratoconus	1
Kerectasia ex panno	14
Vulnera corn.	4
Xerosis corn.	4
Corp. alien. in corn.	24
Keratitis post Variol.	26
Narbenkeratitis	5
Sclerosirendes Hornhautinfiltrat	2
Incrustationes corneae	7
Fistula corn.	2
	1077

Unter den 1077 Cornealaffectionen waren die ulcerativen Processe ungewöhnlich häufig. Einfache Ulcerationen 105. Ulcos serpens 20, dem entsprechend sind auch ausgebreitete Hornhautnarben in einem überwiegenden Häufigkeitsverhältniss zur Beobachtung gekommen und zwar einfache Leucome 114 mal, Leucome adh. 100 mal.

Gegen Ulcus serpens erwiesen sich regelmässige Touchirungen der chronisch entzündeten Conjunctivalschleimhaut, mit Arg. nitr. 1—2 % einmal täglich vorgenommen, sehr erfolgreich.

Bei einfachen Hornhautgeschwüren leistete neben fortgesetztem Atropingebrauch die Einträufelung einer Bor-Salycilsäurelösung (3 Theile Borsäure, 1 Theil Salycil, 100 Theile Wasser nach Sattler) ganz vorzügliche Dienste.

In einigen Fällen (bei ausgebreiteten Eiterungen) war ein deutliches und rasches Zurückgehen des Processes auf starke Eserindosen zu bemerken.

III. Sclera.

	Z. d. F.
Episcleritis und Scleritis	7
Sclerectasia anterior	6
Corpor. alien., Vulnus sclerae	2
	15

IV. Iris.

Iritis simplex acuta und chronica	8
Iritis syphilitica	2
Iritis serosa	2
Iritis rheumatica	1
Iridochorioid. sympathica	3
Iridochorioiditis	9
Mydriasis traumatica	2
Mydriasis artificial. (ex atropino)	2
Pupillendifferenz (neuropathischer Ursache), sonstige Functionsanomalien	7
Hippus	2
Iridodonesis	2
Synechiae posteriores	19
Latus	59

	Z. d. F.
Transport	59
Occlusio pup.	10
Prolapsus Iridis	25
Iridodialysis	2
Haemorrhagia in cam. ant.	1
Heterochromia irid.	4
Coloboma congenit.	1
„ artificiale	9
„ traumaticum	1
Corectopia	2
Bildungsfäden	4
	118

V. Chorioidea.

Cyclitis	3
Chorioiditis suppurativa	5
Chorioiditis disseminata et areolaris	13
„ specifica	3
Chorioretinitis centralis	6
Sclerochorioiditis post.	5
Staphyloma postic. (vorwiegend bei Myopie)	80
Tumor	1
	116

VI. Glaucoma.

Glaucoma acutum	1
„ chronic. simpl.	13
„ chronic. inflammator.	9
„ absolutum	18
„ consecutivum	23
	64

Z. d. F.

VII. Nervus opticus und Retina.

Hyperaemia pap. n. opt.	9
Neuritis optica (2 mal beiderseitig bei Cerebraltumor, 1 mal einseitig bei Lues)	3
Neuroretinitis (1 mal doppelseitig bei Cerebraltumor, 2 mal bei Lues, 1 mal Ursache nicht ermittelt)	4
Perineuritis	6
Retinitis Brightii	3
Retinitis pigmentosa	4
Haemorrhagia retinae	2
Hyperaemia retinae	8
Sublatio retinae	8
Atrophia n. opt. post. neuritid. syphilit. 1 mal doppelseitig	2
„ „ „ idiopathica	3
Atrophia n. opt. cerebral. 7 mal doppelseitig	7
Atrophia n. opt. spinal.	2
Hyperaesthesia	1
Tumor: Glioma doppelseitig	1
Fibrae medullares	3
Metamorphopsie	
	68

VIII. Amblyopiae.

Amblyopia potat.	1
Amblyopia ex abusu Nicotian.	1
Hemeralopia	2
Flimmerscotom	2
Amblyopia e causa ignota incl. ex anopsia	10
	16

Z. d. F.

IX. Lens.

Cataracta matura senilis	45
„ incipiens et progress.	36
„ Morgagniana	3
„ mollis	2
„ zonularis	4
„ complicata	4
„ cortical. post.	4
„ traumatica	4
„ caps. cent. ant. (pyramidal.)	5
„ nuclearis	8
„ membranacea	9
„ accreta	4
„ secundaria	4
„ punctata	5
„ glaucomatosa	3
Luxatio lent. spont.	1
„ lent. traumatica	2
„ lent. cataractosae	3
Aphakia ex operatione	7
	153

X. Corpus vitreum.

Mouches volantes	7
Opacitates	8
Haemorrhagien	9
	24

XI. Bulbus.

	Z d. F.
Laesiones bulbi	4
Corp. alien. in bulbo	1
Phthisis bulbi	57
Mikrophthalmus	3
Abulbia ex operatione	2
	67

XII. Refraction.

Myopia (mit Staphyl. post. 70, ohne Staphyl. post. 72)	142
Hyperopia	81
Astigmatismus, höheren Grades, hyperopicus	14
„ „ „ myopicus	10
„ „ „ irregularis	2
Amisometropia „ „	14
	263

XIII. Accommodation.

Presbyopia c. Em.	12
c. Hyp.	9
c. Myop.	3
Paralysis et Paresis accom.	3
Spasmus accommodat.	9
Asthenopia accommodativa	2
	38

XIV. Musculi.

Paralysis aller Zweige des Oculomotorius	2
Paralysis einzelner Zweige des n. oculom.	9
Latus	11

	Z. d. F.
Transport	11
Paralysis et Paresis n. abducent.	5
„ n. facialis	2
Strabismus conv. mit Hyperop.	7
„ conv. ohne Hyperop	9
„ diverg. mit Myopie	7
„ diverg. ohne Myopie	9
Insufficiens d. r. int. :	
c. Myopia	59
c. Emmet.	32
c. Hyperm.	11
c. Anisometrop. (höhere Grade)	7
c. Astigmatig.	2
Nystagmus	13
Blepharospasmus	2
Fibrilläre Orbicularis-Zuckungen	2
	181

XV. Nerv. trigominus.

Neuralgia n. supra- et infraorbitalis	1
Neuralgia ciliaris	1
	2

XVI. Organ. lacrym.

Dacryocystitis acuta	6
Dacryocystoblennorrhoea	34
Stenosis can. lacrymal. ant. duct. nasolacrym.	35
Eversio punct. lacrym.	7
Punct. lacrym. duplex	1
Latus	83

Z. d. F.

Transport	83
Obliteratio punct. lacrym.	2
Fistula sacc. lacrym.	3
	88

XVII. Orbita.

Periostitis marg. orbital.	1
Tumores	2
Asymmetrie beider Orbitae	1
	4

XVIII. Palpebrae.

Eczema	7
Abscessus	3
Blepharoadenitis	11
Blepharitis ciliaris	45
Blepharitis ulcerosa	15
Hordeolum	15
Chalazion	5
Ectropium	5
Entropium, Trichiasis et Distichiasis	187
Blepharophimosis	63
Tumor	1
Laesiones	6
Oedema	2
Emphysema	1
Ptosis	2
Epicanthus	1
Ulcus rodens	1
Pediculi pub. in ciliis	3
	373

XIX. Diversa.

	Z. d. F.
Hypochondria ophthalm.	5
Simulatio	9
Ulc. rod. d. Wange übergehend auf die Lider u. s. w.	2
Farbenblindheit	3
	19

XX. Uebersicht.

I.	Conjunctiva	1146
II.	Cornea	1077
III.	Sclera	15
IV.	Iris	118
V.	Chorioidea	116
VI.	Glaucoma	64
VII.	N. opt. et Retina	68
VIII.	Amblyopiae	16
IX	Lens	153
X.	Corpus vitreum	24
XI.	Bulbus	67
XII.	Refraction	263
XIII.	Accommodation	38
XIV.	Musculi	181
XV.	N. trigeminus	2
XVI.	Organa lacrym.	88
XVII.	Orbita	4
XVIII.	Palpebrae	373
XIX.	Diversa	19
	Summa	3832

XXI. Operationen.

Die Cataractoperationen wurden nach von Graefe's Methode ausgeführt; es wurde aber in circa der Hälfte der Fälle der periphere Linearschnitt nach unten verlegt, jedoch ohne Bildung eines Conjunctivallappens.

Die Schnittführung nach unten ist mit Rücksicht auf den Schädelbau und die tiefliegenden Augen gewählt worden.

Das hiesig. Operationsmaterial setzt sich nämlich aus der deutschen und esthnischen (eingebornen) Bevölkerung in ungleicher Weise zusammen derartig, dass die grössere Mehrzahl der Patienten esthnischen Ursprunges ist.

Der Schädelbau der Esthen ist von dem der Germanen wesentlich abweichend. Der Supraorbitalbogen so wie das Wangenbein sind sehr stark vorspringend, so dass die Augen tief in der geräumigen aber stark vorspringenden Orbita gelegen sind. Vergl. v. Oettingen, die ophthalmolog. Klinik Dorpats. Dorpat 1871, pag. 29.

Die Schnittführung ist unter solchen Umständen keine leichte und die periphere Linearextraction nach oben bisweilen, besonders bei unruhigen Patienten, nur unter grossen Gefahren auszuführen.

Was die in obiger Tabelle verzeichneten, durch die Operationen erzielten Sehresultate angeht, so sind viele derselben nicht als definitive anzusehen, indem in mehreren Fällen noch Operationen zur Verbesserung des Sehvermögens vorgenommen werden sollten, aber, da die (ungebildeten) Patienten auf diese Verbesserung Verzicht leisteten, nicht zur Ausführung kamen.

In anderen Fällen, besonders bei complicirten Cataracten, lagen leichte Trübungen der Cornea vor, welche mit der Wundheilung in Verbindung standen und deren Reste noch nicht vollständig verschwunden waren, als die Patienten aus äusseren Gründen entlassen werden mussten.

XXI. Operationen a. d. Linse. Staaroperationen.

Einfache Linearextraction und Iridectomie	4
Extractionen nach v. Graefe's Methode von nichtcompl. sen. Cat. . .	33
„ „ „ „ „ von Cat. Morgagn.	3
„ „ „ „ „ von Cat. nond. matura . . .	1
„ „ „ „ „ v. Catar. accreta	2
„ „ „ „ „ von Cataract bei Glaucom . . .	1
Extract. v. traumatischem Cataract	2
Discissionen von Catar. zonularis	2
Discissionen geschrumpfter Cataract	2
Discissionen von Nachstaar	3
	53

Von den 36 nach Graefe's Methode am Staar Operirten wiesen auf eine Sehschärfe bei ihrer Entlassung:

2 — Sn. XXX.	in	20′	=	$^2/_3$
3 — Sn. XL.	in	20′	=	$^1/_2$
9 — Sn. L.	in	20′	>	$^1/_3$
3 — Sn. C.	in	20′	=	$^1/_5$
6 — Sn. C.	in	15′	>	$^1/_7$
4 — CC.	in	20′	=	$^1/_{10}$
3 zählt Finger	in	10—20′	>	$^1/_{20}$

1 Finger in nächster Nähe $^1/_{200}$

2 hatten nur Lichtschein

2 mit $^1/_{10}$ Sehvermögen hatten alte Hornhautflecke in Folge früher dagewesener Keratitis.

Die mittelst einfacher Linearextraction 4 Operirten hatten bei ihrer Entlassung ein Sehvermögen:

3 — Sn. C. in 20′ — $^1/_5$

1 — Sn C. in 15′ — > $^1/_7$

Im letzten Falle war die Cornea bei Entlassung d. Pat. noch trübe (von der frischen Narbe aus).

Die an complicirter und traumatischer Cataract 7 Operirten hatten bei ihrer Entlassung ein Sehvermögen:

1 — Sn. L. in 20′ — $^1/_3$

2 — Sn. CC. in 20′ — $^1/_{40}$

2 — Sn. CC in 15′ — $^1/_{13}$

1 zählt Finger in 10′ — $^1/_{20}$

1 — hatte nur Lichtschein.

XXII. Iridectomieen. Pupillenbildung.

Iridectomieen bei chron. Glaucom	11
„ „ absol. „	2
„ „ Keratitis	2
„ „ Leucoma corn.	3
„ „ Leucoma adhaer.	31
„ „ zur Herabsetzung gesteigerten introc. Druckes	6
„ „ Occlusio pup.	7
„ „ bei Cataracta zonularis, unclearis .	2
„ „ der Staaroperation vorausgeschickt	3
Latus	67

Transport	67
Iridectomieen bei geschrumpfter Cataract	2
„ „ Nachstaar	2
Iridotomien	4
	75

XXIII. Palpebrae-Operationen.

Cantoplastik	33
Trichiasis-, Distichiasis-, Entropium-Operationen an 61 Personen	110
	143
Chalazionoperation	3

Cornea.

Paracenthesis	3
Keratotomieen (nach Saemisch)	3
Tätowirung der Cornea	3
	9

Sclera.

Sclerotomieen	12
Conjunctival-Deckung einer Scleralwunde	1
	13

Bulbus.

Enucleation	1

Musculi.

Rücklagerung bei Strab. conv.	3
„ „ „ div.	5
„ wegen Insuff.	6
Vorlagerung d. int.	4
	18

Conjunct.

Excisionen von Amyloidtumoren	6

Bei den 34 Fällen, welche wegen Leucoma corn. zur Operation kamen, handelte es sich meist um ausgedehnte Narben, wie sie nach Ulcus serpens etc. entstehen und welche zu keiner günstigen Prognose rücksichtlich des Sehvermögens berechtigten.

In vielen Fällen musste ausserdem wegen Doppelseitigkeit des Processes auch mit Aussicht auf den geringsten Erfolg operirt werden.

Von den 34 Fällen erzielte ich unter diesen Umständen in 14 Fällen ein Sehvermögen von $^1/_{10}$—$^1/_{20}$.

In 10 Fällen wurde S. = $^1/_{20}$—$^1/_{40}$, so dass Patienten zu gröberen Arbeiten fähig wurden.

In 5 Fällen zählten die Operirten Finger in 3—5 Fuss Entfernung, so dass sie im Stande waren, mit den operirten Augen sich selbst zu führen, während sie vor der Operation nur Handbewegung und Lichtschein in nächster Nähe sahen.

In 5 Fällen wurde durch die Operation keine Verbesserung der Sehschärfe erzielt.

Kein Auge ging indess in Folge der Operation verloren.

Die bei Glaucom ausgeführten Iridectomieen setzten regelmässig den Druck endgültig herab.

Nicht dasselbe war von der Wirkung der Sclerotomie zu berichten. Ich habe dieselbe 12 mal ausgeführt, der Druck ging zwar anfänglich herunter, stieg aber bei den meisten Fällen kurze Zeit nach der Heilung wieder zu der ursprünglichen Höhe hinan, nur in wenigen Fällen blieb der Druck endgültig herabgesetzt.

Ueber die Veränderung der Fusionstendenz bei Veränderung der Blickrichtung und über die Augenstellung in den complicirten Secundärstellungen.

Die sämmtlichen Augenmuskeln unterliegen auch in der Ruhelage des Auges, wenn Willkürinnervationen fehlen einer fortdauernden, vom Centrum ausgehenden Innervation, welche die Stellung der Augen regelt*). Auch bei den verschiedenen, den Bedürfnissen des Binocularsehens entsprechenden, willkürlich vermittelten Augenstellungen ist nicht ein Muskel vorzugsweise innervirt, sondern entspricht die Ruhelage der Bulbi der gegenseitig correspondirenden Anspannung sämmtlicher Muskelgruppen. Dieses Verhältniss, meines Wissens zuerst von A. Graefe (Handb.

*) In Folge der unbewusst gleichsam zur Correction der Augenstellungen eintretenden Innervationen kommen oft Augenbewegungen zu Stande, die willkürlich nicht nachgemacht werden können

Z. B. Man beobachte die Augen eines im Eisenbahnwagen gegenübersitzenden und die Gegenstände des ungefähr 10—15 Fuss entfernten Bahnwalles durch das Wagenfenster hindurch betrachtenden Reisenden. Wir sehen die Augen ruckweise mit einer gewissen, nicht willkürlich nachzuahmenden Schnelligkeit hin- und herfahren. Die Gegenstände, an denen der Blick „haftet", entschwinden dem Gesichtsfelde und neue zu fixirende treten in dasselbe ein, dadurch werden rhytmische, zuckende Augenbewegungen, von deren Existenz der Beobachtete keine Ahnung hat, hervorgerufen

der Augenheilkunde von Graefe und Saemisch) ausführlich erörtert, besteht zu Recht, so lange die physikalische Beweglichkeit der Augen die normale und jene die Bewegungen regulirenden Innervationen entsprechende sind.

Abgesehen von den Willkürinnervationen, welche sich der Grösse nach durch die auf empirischem Wege gewonnenen Relationen zwischen successive fixirten Theilen des Gesichtsfeldes und den zugehörigen Bewegungsexcursionen ergeben, sind die Innervationszustände, welche die jedesmalige Ruhelage bedingen, abhängig von theilweise unwillkürlichen Reflexen, die die Netzhaut und die Bewegungscentra verbinden.

Die beiderseitig gleichen Netzhauterregungen, von dem Sensorium als solche erkannt, werden zu Regulatoren der Augenbewegungen. Zuerst in den ersten Lebenstagen sind die Bewegungen beider Augen regellos, incoordinirt; die Coordination wird im Laufe des individuellen Lebens erlernt und gewissermassen eingeübt. Diese Einübung wird vermittelt durch die Wahrnehmung der beiden Netzhauterregungen, welche einem einzigen äusseren Gegenstande entsprechen, dessen Bild in beiden Augen an entsprechender Stelle entworfen wird. Die Fähigkeit auf Grund eines psychischen Urtheils über die Identität der beiden Netzhauteindrücke, diese letzteren in einen Sammeleindruck zu verschmelzen, nennen wir das Fusionsvermögen

Das Fusionsvermögen ist also seiner Hauptbedeutung nach eine psychische Function und als solche ihrer Grösse nach abhängig von der Lebendigkeit der Wahrnehmung, von der Energie der zu Bewegungsinnervationen führenden Vorstellungsreihen. In allen Fällen, wo die letzteren in

geringer Menge vorhanden, wo die psychische Energie also herabgesetzt ist, sinkt die Fusionspotenz in entsprechendem Grade, wie schon seiner Zeit Krenchel (Gr. Arch Bd. 19, 1, p. 144) hervorgehoben hat. Es ist darum die Insufficienz der Augenmuskeln als Ausdruck krankhaft herabgesetzter Fusionsgrösse eine gewöhnliche Erscheinung bei allen Schwächezuständen, welche direkt oder indirekt die psychische Energie herabsetzen. Ich fand sie sehr häufig, nicht allein nach erschöpfenden Krankheiten, sondern insbesondere bei Geisteskranken vor, bei denen die erwähnte psychische Controle als eine geringe angenommen werden musste. Dort wo die Tendenz zur Verschmelzung vorhanden ist, ist aber, damit das Fusionsresultat ein möglichst grosses werde, ein scharfes Eingreifen der Netzhauterregung behufs des Zustandekommens des oben erwähnten Reflexes durchaus nothwendig. Wenn die Sehschärfe sinkt, wenn die Netzhautbilder, welche die Fusion anregen sollen, nicht scharf genug sind, so leidet darunter die Verschmelzung. Die Fähigkeit, Doppelbilder mit Hülfe der bekannten Fusionsdrehungen unter Prismen zu verschmelzen, ist aber, die günstigsten Verhältnisse für die Fusion vorausgesetzt, nicht in allen Augenstellungen in gleichmässiger Weise vorhanden, sondern sie ist vornehmlich nur in den Stellungen möglich, welche, wie die individuelle Erfahrung gelehrt hat, zur Erziehung des Schactes am geeignetsten und am wenigsten entbehrlich sind. Im individuellen Leben entwickelt sich neben dem geregelten Accommodations- und Convergenzvermögen und zwar in gewisser Abhängigkeit von diesen, die Fusion. Diese letztere d. h. die Tendenz, die beiderseitigen Netzhauteindrücke

nach Möglichkeit zu verschmelzen, bleibt aber der Hauptfactor, um die Augenstellungen gesetzmässig zu fixiren. Die meisten Bewegungen des Auges, durch welche die Orientirung im Raume vermittelt wird, geschehen in horizontaler Richtung, besonders bei leicht geneigter Blickrichtung, wie wir sie einnehmen, um in geringer Entfernung vor uns den Erdboden beobachten zu können. Daher werden die Fusionsdrehungen durch die in horizontaler Richtung wirkenden Muskelpaare ausgeführt, während Fusionsdrehungen in verticaler Richtung fast nicht vorkommen.

Dass aber die Fusionsgrösse, vermittelt durch die Thätigkeit der Interni und Externi, als das Resultat der individuellen Erfahrung betrachtet werden muss, beweist die Thatsache, dass die Grösse der Fusion in diesem Sinne abhängt von der Kopfstellung. Dass sie sinkt, sobald Blickrichtungen eingenommen werden, welche gewöhnlich nicht vorkommen und für welche also der Werth des binocularen Einfachsehens nicht durch Erfahrung festgestellt ist.

Befindet sich z. B., während der Kopf des Beobachters durch Kinnhalter und Zahnbrett fixirt ist, das Fixations-Object (brennende Kerze) in gleicher Höhe der Augen in 20 Fuss Entfernung, so wird bekanntlich durch Abduction ein Prisma bis 7 Grad überwunden. Wird das Object gesenkt, bis dass die Blickebene mit dem Netzhauthorizont einen Winkel von 20—25 Grad bildet, so ist die Abductionsfähigkeit am grössten und gleich einem Prisma von 8 Grad. Sobald aber die Kerze über die Horizontale bewegt wird, nimmt die Fusionstendenz ab, und es wird bei 20 Grad Winkel nur noch ein Prisma von 3—4 Grad überwunden.

Wird das Fixationsobject in der Horizontalen etwas zur Seite gerückt, so sinkt die Fusionstendenz ebenfalls beträchtlich, so dass, wenn die Richtungslinie der Kerze mit der Meridianebene einen Winkel von 25 Grad bildet, nur ein Prisma von zwei Grad überwunden wird.

Bei seitlicher Blickrichtung bis auf 35 Grad, tritt in der Regel (in den äussersten Grenzen des Blickfeldes) Doppeltsehen ein. Das letzte Resultat hebt schon Schneller in seinen Studien über das Blickfeld (Graefe's Archiv für Ophthal. Bd. XXII, 4, p. 147) hervor.

Die Doppelbilder treten um so früher ein, wenn durch ein buntes Glas der Netzhauteindruck besonders gestaltet wird.

Das Fusionsvermögen ist unter solchen Umständen schon bei weniger hochgradigen seitlichen Blickrichtungen ein äusserst geringes.

Die Doppelbilder sind dabei, besonders wenn das Fixationsobject nach einer Dimension ausgebreitet ist (wenn man Gegenstände von lineärer Gestalt betrachtet), charakteristisch für bestimmte atypische Stellungen der Augen.

Als Fixationsobject dient ein schmaler vertical gerichteter Spalt in dem Fensterladen des Dunkelzimmers. Der Beobachter betrachtet denselben aus ca. 15 Fuss Entfernung bei verschiedenen Kopfstellungen; in jeder Stellung kann der Kopf, um unwillkürliche Bewegungen auszuschliessen, fixirt werden.

Beim Blick nach rechts und links (rothes Glas rechts) in den Horizontalen sowie beim Blick nach rechts unten resp. links unten sind die Doppelbilder gleichnamig. Es besteht also Convergenzstellung, vermittelt durch ein Zurückbleiben des der Blickrichtung entsprechenden Auges.

Die Convergenzstellung verschwindet, sobald das gefärbte Glas entfernt wird. In den erwähnten Stellungen sind die Doppelbilder zu einander parallel und vertical gerichtet.

Anders verhält es sich bei extremer Blickrichtung nach rechts resp. nach links oben: hier verräth das Doppelbild des der Blickrichtung entsprechenden Auges eine Drehung mit seinem oberen Ende nasalwärts, während das dem entgegengesetzten Auge angehörige Doppelbild seine verticale Richtung beibehält.

Nach Wegnahme des bunten Glases wird dann bei demselben Grade der Blickrichtung noch einfach gesehen.

Mithin werden unter diesen Umständen im Interesse des Einfachsehens durch Fusionskraft wahre Rollungen des Augapfels ausgeführt.

Bei dem erwähnten Versuche zeigt das Doppelbild des der Blickrichtung entsprechenden Auges dieselbe Neigung, wie sie der Drehung des verticalen Meridians nach dem Donde'rschen Gesetze entsprechen müsste. Die Stellung des anderen Auges aber weicht von der durch dieses Gesetz geforderten Lage ab.

Ueber relative Insufficienz der inneren Augenmuskeln.

Die Stellungen der Augen, welche den verschiedenen Zwecken des Binocularsehens dienen, d. h. der Fusion der beiders. Eindrücke am günstigsten sind, entsprechen unter normalen Verhältnissen, wie Alfr. Graefe sich ausdrückt, immer der bequemsten Muskelspannung, so dass beide bulbi in einer bestimmten Gleichgewichtslage ruhen.

Es kann nun unter bestimmten pathologischen Verhältnissen dieses Gleichgewicht der Augenmuskeln entweder in einzelnen oder in sämmtlichen Stellungen der Augen fehlen. Man spricht dann von absoluter oder relativer Insufficienz der Augenmuskeln *). Unter solchen Umständen wird bei den betreffenden Stellungen eine abnorm starke Fusionsgrösse verbraucht und nur mit Hülfe der letzteren das Binocularsehen erhalten.

Besonderes praktisches Interesse hat von jeher die Insufficienz der Musc. rec. inter. auf sich gezogen. Dieselbe findet sich vorwiegend in kurzsichtigen Augen vor, doch wird sie auch in einem sehr grossen Häufigkeitsver-

---

*) Vergl. A. v. Graefe: Ueber die Operation des dynamischen Auswärtsschielens" etc. Klinische Monatsblätter für Augenh. VII. Jahrg. 1869, pag. 237 u. ff.

hältniss bei emmetropischen und hypermetropischen Augen angetroffen. (Reich, Koppe, Noyes u. A.)

Unter den sämmtlichen 59 Fällen von Insf. der musc. rec. intern. bei Myopie, welche in hiesiger Klinik zur Behandlung kamen, war die Insf. für die Nähe in 25 Fällen grösser als 12 Grad Prisma und in diesen 25 Fällen wurde die Abduction für ∞ in 18 Fällen stärker als 12 Grad bis zu 25 Grad Prisma gefunden.

Bei Emmetropie fanden sich unter 32 Fällen von Insf. 26 Fälle mit einer Insf. für die Nähe grösser als 12 Grad, und unter diesen 26 waren nur 3 Fälle mit einer Abductionsgrösse von über 12 Grad Prisma.

Unter den 11 Fällen von Insf. bei Hypermetropie war nur ein Mal eine Insf. für die Nähe grösser als 12° vorhanden, in diesem Falle war aber auch die Abduction grösser.

Bei Myopie findet sich also bei erheblicher Insuf. für die Nähe in 72 % aller Fälle auch die facultative Divergenz als Zeichen des factischen Uebergewichts der Externi entsprechend vergrössert vor. Bei Emmetropie dagegen nur in 11½ % der Fälle. Bei der grossen Mehrzahl der Emmetropen mit Insf. ist ein elastisches Uebergewicht der Externi nicht nachzuweisen.

Die Insufficienz der Emmetropen ist also wesentlich verschieden von der Insufficienz bei Kurzsichtigen. Bei jenen 26 Fällen, bei welchen die Insufficienz für eine Entfernung von 10 Zoll grösser als 12° bis zu 25° gefunden wurde, war auffallender Weise die Insufficienz für ∞ ungefähr 0, höchstens 3—5°. Ferner war in diesen Fällen bei allen

emmetropischen Augen die dynamische Abduction sehr wenig grösser als die normale, meistens 7–8°, nur in den oben erwähnten 3 Fällen (welche sämmtlich durch Tenotomie mit Erfolg operirt wurden) war die Abduction gleich 18—20° Prisma.

Im Gegensatze zu diesen auffallenden Befunden fand sich, wie erwähnt, bei Myopen nicht allein die Insf. für ∞ ganz erheblich grösser, sondern auch die Abduction entsprechend gross (ein Verhalten, wie es jedem Praktiker genugsam bekannt ist).

Es handelt sich demnach bei den meisten emmetropischen Augen, welche an Insuf. der Interni leiden, um nur für die Arbeitsdistanz bestehende relative Insf. d. Inter., welche als Ausdruck einer Uebermüdung der Inter oder, was dasselbe sagen will, als unzureichende Innervation dieser Muskeln aufgefasst werden kann.

Das Entstehen der Insf. bei Myopie ist in jüngster Zeit vielfach discutirt worden. Man hat den Grund hauptsächlich in dem Missverhältniss gesucht, welches bei myopischen-Augen zwischen Accommodation und Convergenz der Sehlinien existirt nnd auf die schwerere Beweglichkeit des verlängerten Bulbus bei Myopie sowie auf den Augenabstand hingewiesen.

Sicherlich ist das Accommodationsgefühl von regulirendem Einflusse auf die Ruhestellung. Das ist experimentell genugsam bewiesen worden.

Man darf aber dabei nicht unberücksichtigt lassen, dass bei Myopie beim Sehen in die Ferne die Netzhaut-

bilder nicht charakteristisch genug sind, um starke Fusionstendenz anzuregen*) und dass in der mangelnden Fusionskraft, welche den Myopen zum Erlernen einer sicheren Fernstellung fehlt, wenn nicht das Ursächliche, so doch ein erleichterndes Moment für die Entstehung der Insuf. abgiebt. Ein directer Beweis für die Richtigkeit des letzteren Argumentes liegt in der Thatsache, dass nach Correction der Myopie, wenn die Netzhautbilder scharf und deutlich werden, die Insuf. bedeutend geringer wird.

Umgekehrt ist die Insuf. für die Fernstellung, wie ich oben erwähnt habe, bei Emmetropen ungleich seltener, hier liefert bei der Erlernung der fixirenden Fernstellung die durch die deutlichen Netzhautbilder angeregte Fusion ein, das Entstehen der Insuf. verhinderndes Moment.

---

*) Anmerkung. Eine bestehende Insuf. der Interni zeigt sich dem Grade nach abhängig von der Schärfe der Beleuchtung des fixirten Gegenstandes. Sie nimmt zu bei schwacher Beleuchtung, wenn die Deutlichkeit der Objecte auch nur im geringsten leidet.

Casuistische Mittheilungen über Nystagmus.

Dass der Nystagmus (das Zittern des Augapfels) als ein Symptom anomaler vom Centrum ausgehender Innervationen angesehen werden muss, kann gegenwärtig nicht mehr bezweifelt werden.

Es liegen so viele, theils durch das Experiment, theils durch die Section bestätigte Fälle über die Abhängigkeit des Nystagmus von centralen Innervationsstörungen vor, dass der Nystagmus bereits ein werthvolles Glied in der Symptomenreihe der Gehirn- und Rückenmarkskrankheiten vorstellt.

Selbst in den Fällen, in welchen der Nystagmus anscheinend als die einzige pathologische Erscheinung auftritt, kann man in der Regel noch andere nervöse Störungen nachweisen, welche zu ihm in nächster Beziehung stehen.

Ich meine nicht allein die Abhängigkeit des Nystagmus von bestimmten peripher bedingten Reflexen, z. B. von der Einhaltung bestimmter Blickrichtungen, von der Beleuchtung u. s. w., sondern insbesondere das Vorkommen des Nystagmus neben anderen exquisit nervösen Symptomen, welche, wie der Nystagmus selbst, und zwar in ganz ähnlicher Weise, von centralen Innervationen abhängig sind.

Ich habe schon früher*) auf das so häufige Vorkommen des Nystagmus neben rhythmischen Zuckungen der Orbicularis (Lidzuckungen) hingewiesen und l. c. betont, dass auch das so häufig neben Nystagmus beobachtete Kopfzittern als eine neben dem Nystagmus bestehende, aber durchaus nicht durch den Nystagmus bedingte Innervationsstörung aufzufassen ist. Ich habe seit Abschluss der citirten Abhandlung noch in so vielen Fällen diese Abhängigkeitsbeziehungen vorgefunden, dass ich die erwähnten Complicationen in Folge weiterer Erfahrungen für sehr gewöhnlich halten muss. Auch während meiner Thätigkeit in Dorpat habe ich mehrere Fälle zu beobachten Gelegenheit gehabt, welche besonderes Interesse verdienen Unter diesen sind folgende Fälle besonders hervorzuheben:

Einseitiger Nystagmus, übergehend in beiderseitigen; klonische Krämpfe des m. orbicular.; Abhängigkeit von der Beleuchtung; Strabism. diverg.

E B., 9jähriges Mädchen, leidet seit frühester Jugend an Schwäche und Zuckungen der Lider; letztere sollen, nach Angabe der Angehörigen, des Morgens besonders stark sein. Im Uebrigen ist die Pat. stets gesund gewesen; geistig soll sie für ihr Alter sehr entwickelt sein; die Eltern leben beide, sind gesund; die einzige 3 Jahre alte Schwester soll ebenso beschaffene Augen haben. — Die Pat. ist für ihr Alter körperlich gehörig entwickelt; etwas anaemisch; Cervicaldrüsen geschwollen. — Die Organe

*) Ueber den Nystagmus und seine Aetiologie (Graefe's Archiv für Ophthalmologie. Bd. XXIV, 4)

der Brust- und Bauchhöhle functioniren normal. Motilität und Sensibilität normal.

Bei näherer Inspection der Pat. werden beiderseits beständige klonische Zuckungen des m. orbicular. palp. wahrgenommen, etwa 60—100 in der Minute, welche, wenn die Aufmerksamkeit der Pat. irgend wie stärker erregt wird, geringer werden, unter bestimmten, unten näher angegebenen Einflüssen vollständig verschwinden. Diese Zuckungen werden begleitet von rhythmischen, etwa 30—40 Mal in der Minute erfolgenden, schwachen Contractionen der m. frontales; ferner kommen seltene, eben merkliche Zuckungen an den Nasenflügeln, den Mundwinkeln und am Kinn zur Beobachtung.

Die Stellung der Augen anlangend, so besteht Strabism. diverg. concomitans alternans; für gewöhnlich ist das rechte Auge das fixirende; das linke, in der Schielstellung befindliche, weicht von der Mittellinie um 2 mm. ab. Die Beweglichkeit jedes Auges für sich geprüft, ist intact.

Neben den oben beschriebenen Zuckungen der Lider, findet sich ein beständiger minimer Nystagmus des linken Bulbus: er besteht beim Blick in die Ferne gerade aus; ganz schwache, schnelle Zuckungen nach links, langsames Rücklaufen nach rechts, 60—80 Zuckungen in der Minute. Das Verhalten des Nystagmus bei Convergenzgraden ist mit Sicherheit nicht zu eruiren, da Pat. der vorhandenen Schielstellung wegen nicht binocular zu fixiren im Stande ist; es scheint, dass der Nystagmus bei Convergenz der Blicklinien unverändert fortbesteht! Bei den seitlichen Blickrichtungen mit Accommodation sistirt der Nystagmus sofort, gleichzeitig die Lidzuckungen; eben so verhält es sich beim

Blick nach unten; beim Blick nach oben sistirt der Nystagmus; die Lidzuckungen zwar auch, aber nicht constant; mitunter dauern sie einige Secunden lang fort. — Bei seitlicher Blickrichtung nach links und parallelen Blicklinien hörten Nystagmus und Lidzuckungen vollständig auf. Bei Seitenwendung nach rechts und parallelen Blicklinien geschieht das nur in dem Fall, wenn die Augen langsam seitlich gewandt werden; wird die Seitenwendung schnell und energisch vorgenommen, so tritt beiderseits lebhafter Nystagmus auf, welcher jedoch nur einige Secunden andauert. Der Nystagmus verliert sich ferner, wenn das linke, wie oben bereits bemerkt, für gewöhnlich in der Schielstellung befindliche Auge veranlasst wird, die Fixation zu übernehmen, d. h. bei Beschattung des rechten Auges.

So das Verhalten des Nystagmus und der Lidzuckungen bei diffuser heller Tagesbeleuchtung! — Im Dunkeln hören die Zuckungen der Lider vollständig auf, die Augen werden frei geöffnet; der Nystagmus besteht unverändert fort. — Bei Lampenbeleuchtung findet dasselbe statt.

Conjunct. beiderseits reizlos; alte Hornhautflecke, zum Theil in's Pupillargebiet reichend. Augenmedien klar; im Hintergrunde beiderseits ein gut begrenztes Staphylom.

R. M. 4 - 5,0 D.

S = $^1/_8$, Jl. in 2$^1/_2$″

Gesichtsfeld nicht eingeschränkt. Farbenempfindungsvermögen gut.

Zuckender Nystagmus abhängig von der Beleuchtung, übernormale Sehschärfe.

Herr X X. 25 a. n., dem Gelehrtenstande angehörig Neuropatische Belastung vorhanden.

Conjunctiva beiderseits etwas hyperämisch, cornea intact. Medien klar. Hintergrund normal. Pupillen reagiren gut.

M. 1,0 D, S = $^{30}/_{20}$

Beim Blick in die Ferne, bei parallelen Blicklinien leichter, zuckender Nystagmus, entgegengesetzt der Bewegung des Uhrzeigers, 40—50 Zuckungen in der Minute. Bei Fixation in der Nähe auf ca. 10—12″ sistiren die Bewegungen; desgleichen beim Blick nach links, oben, unten, wobei es gleichgültig ist, ob die Blicklinien parallel oder convergent sind. Beim Blick nach rechts, bei parallelen, wie convergenten Blicklinien wird der Nystagmus häufiger, die Zuckungen sind ausgiebiger. Die Sehschärfe in diesen Seitenstellungen trotz des verstärkten Nystagmus dieselbe. Bei der Beschattung der Augen schwindet der Nystagmus, nur beim Blick nach rechts ist noch eine Andeutung von ihm vorhanden. Bei Beleuchtung mit dem Reflector wird der Nystagmus stärker, schneller und ausgiebiger. Er besteht unverändert fort bei Correction der Myopie.

Gesichtsfeld, Farbensinn, Lichtsinn intact.

Zuckender Nystagmus rechts in horizontaler, links in verticaler Richtung, Strabism. div.

Herr H. 22 a. n., stammt von gesunden Eltern; sämmtliche Angehörige sind gesund. Pat. selbst war stets gesund, ist nicht sehr kräftig gebaut, ohne Constitutionsanomalien.

Beim Blick geradeaus beiderseits Nystagmus: rechts rhythmische Zuckungen in der Horizontalen; zuckende Be-

wegungen nach rechts mit gleichzeitiger leichter Rotation des Auges im Sinne des Uhrzeigers; links Zuckungen des Bulbus ganz entgegengesetzt und zwar mehr von oben und gleichzeitig etwas von aussen nach unten innen, beinahe vertical. Die Zuckungen des linken Auges sind dabei bedeutend intensiver und erfolgen auch nicht in demselben Rhythmus. Die Bewegungen des Nystagmus sind stärker im Beginn der Untersuchung, so lange der Patient etwas erregt ist und lassen an Intensität allmählich nach; sie vermehren sich bei energischer Aufforderung zu fixiren. Beim Blick nach rechts in die Ferne nehmen die Zuckungen etwas ab, beim Blick nach links sind es reine Rollungsbewegungen des Auges, — die Bewegungen nach links sind bedeutend ausgiebiger als rechts. Bei der Fixation eines ca. 2 Fuss entfernten Gegenstandes ist der Nystagmus etwas grösser, nimmt beim Blick nach rechts erheblich zu, auch beim Blick nach links dauern die Zuckungen fort.

Links Leucoma adhaerens, — Iris liegt in der Nähe des untern Pupillarrandes ein, — Druck des Bulbus normal. Strabismus diverg. monolat. sin. von ca. 3 Linien.

R. — M — 1,25 D.

S. rechts $^{20}/_{50}$, links Finger in 3 Fuss. Gesichtsfeld intact, desgleichen der Farbensinn.

Nystagmus abhängig von der Fixation eines sehschwachen Auges. — Kopfzittern. — Strabismus.

Frau J., 72 a. n., stammt von gesunden Eltern. Eine Schwester der Pat. leidet ebenfalls an Nystagmus. Pat.,

welche eine starke Kyphose hat, leidet an „Kopfkrämpfen". Häufige Lidzuckungen und leichtes Kopfzittern sind vorhanden.

Strabismus diverg. monolat. sin. von ca. 2 Linien.

Refr: M. mittleren Grades,

S. rechts $^{20}/_{100}$, links $^{20}/_{200}$

Beiderseits Cataracta incipiens, links weiter vorgeschritten. Pupillen reagiren gut. Hintergrund normal.

Fixirt das rechte Auge, was für gewöhnlich der Fall ist, so ist vollständige Ruhe beider Augen in allen Lagen vorhanden. Wird das rechte Auge verdeckt, und auf diese Weise das linke zu fixiren veranlasst, so tritt an diesem Nystagmus auf in transversaler Richtung, — leichte Zuckungen von rechts nach links, etwa 60—70 in der Minute; am verdeckten Auge sind ebenfalls leichte Zuckungen sichtbar, geringeren Grades als links.

Gesichtsfeld nicht eingeschränkt; Farbensinn intact.

Ueber Keratitis nach Variola.

Im Verlaufe der Variola kommen, insbesondere während des Desquamationsstadiums, häufig Erkrankungen der Cornea vor und sind mehrfach beschrieben worden.

Man vergl.: Beer (Lehre von den Augenkrankheiten. Wien 1813, pag. 527).

v. Arlt (Graefe's Archiv für Ophthalmolog. Bd. XVI 1. p. 11 u. f.).

Schweigger (Lehrbuch der Augenkrankheiten, pag. 305).

Hirschberg: Berlin. Klin. Wochenschrift 1871. Nr. 24.

Während einer hier in Dorpat im Verlaufe des letzten Winters herrschenden Pockenepidemie wurden Cornealerkrankungen nach Variola beobachtet bei 26 Personen. Erkrankt waren 30 Augen, mithin waren beide Augen erkrankt bei 4 Personen. Was die Krankheitsformen angeht, so fanden sich

1) Keratitis phlyctaenulosa in . . . . . 2 Fällen.
2) „ fasciculosa (1 mal beiderseits) in 1 Fall.
3) grössere Infiltrate (1 mal beiderseits) in . 5 Fällen.
4) Cornealabscess (Hypopyon-Keratitis) in . . 4 „
5) Exulceration der ganzen Cornea mit Irisprolapsus in . . . . . 3 „
6) Staphyloma cicatricos. irid. (1 mal beiders.) in 4 „

7) Keratitis parenchymatosa diffusa in . . . 1 Fall.
8) Phthisis bulbi in . . . . . 1 „
9) Circumscripte Infiltrate bès. Form, einmal doppelseitig, in . . . . . 5 Fällen.

NNr. 1, 2, 3, 9 kamen in stad. desquam. der Variola zur Beobachtung, sie können sehr wohl zur Zeit des Exanthems entstanden sein, für NNr. 4, 5, 6, 7, 8 wurde von den Patienten selbst angegeben, dass die Augen während des Ausbruchs des Exanthems erkrankt seien.

Die Krankheitsformen 1—8 sind nach Variola öfter beobachtet worden. Die unter Nr. 9 registrirte Erkrankung hat aber etwas ganz Eigenthümliches und Eigenartiges, so dass ich dieselbe in Folgendem an der Hand zweier Krankengeschichten genauer beschreibe.

Sämmtliche hierher gehörende 6 Fälle (in einem Falle war die Krankheit doppelseitig) zeigten ganz genau dasselbe Verhalten.

Die Entzündungsheerde hatten immer dieselbe Form, dieselbe Grösse, dieselben scharfen Contouren!*) sie zeigten immer denselben Verlauf, sie waren nie, was ich ausdrücklich hervorhebe, weder mit Iritis noch mit Hypopyom complicirt. Der Verlauf dauerte 8—12 Wochen. In den Fällen, welche bis zu Ende beobachtet werden konnten, blieben schliesslich nur ganz leichte und kleine Hornhauttrübungen zurück. Es kam nie zu grösserer Geschwürsbildung, aber immer zu ganz oberflächlichen Abstossungen der Epitheldecke. Die Behandlung bestand

*) Man vergl. die Abbildung Fig 1 auf angehängter Tafel

lediglich in der Anwendung von mittleren Atropindosen und in der Abhaltung von Schädlichkeiten.

In einem Falle war die Krankheit in derselben typischen Form beiderseits entwickelt, in den übrigen Fällen handelte es sich um einseitige Erkrankungen. Die Erkrankung scheint sich vorwiegend im jugendlichen Lebensalter zu entwickeln. In 5 Fällen waren Kinder unter 10 Jahren erkrankt, in einem Falle ein 17jähriges Mädchen.

Es folgt die genaue Beschreibung zweier jüngst beobachteter Krankheitsbilder.

11. III. 81. Marie K., 10 a. n., ziemlich schlecht entwickelt und genährt, von sehr blassem Aussehen mit Drüsenschwellungen. Pat. ist vor ca. 8 Wochen an Variola erkrankt, vor 5 Wochen davon genesen. Vor 4 Wochen sollen die Augen erkrankt sein.

Rechtes Auge: Conjunctiva geröthet und geschwellt; Uebergangsfalte nicht sehr stark vorspringend. Sehr mässige pericorneale Injection. Pupille (in Folge von Atropin inst.) mittelweit. Ungefähr in der Mitte der Cornea, etwas mehr nach unten, eine von oben nach unten gestellte, oval geformte leicht vorspringende Trübung, welche sich ungefähr ¼ Mm. über das Niveau der Cornea erhebt. Die Grenzen dieser Trübung sind ungemein scharf. Die Trübung stellt eine tief graue, sehr gleichmässige dichte Infiltration vor, deren oberer und innerer Rand eine etwas suturirtere Färbung zeigt. In der gleichmässigen, dichten Trübung sind einzelne grau-weisse Punkte dichteren Gefüges sichtbar, von etwa Stecknadelkopfgrösse.

Soweit die Trübung reicht, ist die Oberfläche der Cornea rauh, das Epithel zerfetzt. An der obern Grenze der Trübung, dem erwähnten suturirten Streifen tief aufsitzend, findet sich ein ½ Mm. breiter Substanzverlust, welcher ein nicht tief greifendes Geschwür vorstellt*), mit oberem scharfem, ungetrübtem Rande. Das Geschwür ist am tiefsten auf der innern Seite, dort, wo der untere Geschwürsrand in die innere Begrenzung des beschriebenen ovalen Infiltrationsheerdes übergeht. In der Umgebung der scharfen Grenzen der Infiltration ist die Cornea leicht wolkig getrübt (wie angehaucht). Diese Trübung verliert sich allmählich in die normale durchsichtige Cornealsubstanz. Die Hoftrübung findet sich ebenfalls gezeichnet durch eine Anzahl in verschiedener Substanzhöhe sitzender punktförmiger Trübungen.

Vom oberen Rande her greifen ca. 6—10 grössere Gefässstämme über den Rand der Cornea herüber, welche mit ihren Endverzweigungen die obere Geschwürsbegrenzung erreichen**); in der übrigen Umgebung des Infiltrationsheerdes fehlen die Gefässe; man sieht nur ganz leichte dünne Ausläufer des Randschlingennetzes den äussersten Rand überschreiten

Linkes Auge: Veränderungen der Cornea ganz ebenso. Ein hervorragender Infiltrationsheerd von derselben Grösse; das Oblong desselben von aussen oben, nach unten innen gerichtet. Ein ganz ebenso geformtes, scharf be-

---

*) Vergl. die Abbildungen Fig. 1 a.

**) Fig. 1 c.

grenztes Randgeschwür des Infiltrates nach innen unten gerichtet. Die vascularisirenden Gefässe entsprechend der Anordnung des Geschwürs von unten innen, nach oben aussen gerichtet. Im Bereich der Trübung ist an der Oberfläche der Hornhaut das Epithel zerstippt.

Druck beider Bulbi etwas unter der Norm. (Seitliche Beleuchtung c. + 20,0 D, — Loupe + 15,0 D — ungefähr 5fache Vergrösserung).

Die Behandlung der Pat. besteht in Instillation von Atropinlösung und Regelung der Diät.

Status am 29. III. 81. Rechts Spannung des Bulbus etwas niedriger als links, beiderseits ziemlich nahe der Norm. — Conj. geröthet und geschwellt; Uebergangsfalte nicht sehr stark vorspringend. Pericorneale Injection mässig. Der Infiltrationsheerd in der Cornea fast von gleicher Grösse, aber bedeutend saturirter und von mehr weisslicher Farbe. Nach unten und innen ist die Trübung weniger scharf begrenzt. Die Umgebung noch leicht diffus getrübt. In einem Abstande von ca. 5 Mm. Breite von der scharf umschriebenen Infiltration, erstreckt sich nach innen eine kranzförmig angeordnete Reihe von punktförmigen Trübungen, welcher Kranz eine Breite von ungefähr 1—2 Mm. präsentirt; auch nach unten ist eine Andeutung dieser Punkte gegeben, welche Punkte mehr der Tiefe der Cornea anzugehören scheinen, jedenfalls nicht bei derselben Einstellung, wie die Gefässe zu sehen sind; unten sind diese Punkte weniger regelmässig zu einem Kranze angeordnet.

Das Geschwür am obern Rande des Infiltrationsheerdes zeigt sich fast gänzlich ausgefüllt und repräsentirt eine

mehr hellweisse Farbe. Das breite Gefässbündel, welches das Geschwür vascularisirt, ist noch vorhanden, aber die einzelnen Gefässe sind weniger stark; die Trübung zwischen den einzelnen Gefässstämmen ist dichter und weisslicher.

Links: Der Befund fast derselbe. Die Vascularisation erreicht den Geschwürsrand. Ausser dem mehrfach erwähnten Gefässbündel ist keine nennenswerthe Vascularisation der Cornea vorhanden. Pupillen mehr als mittelweit, rechts weiter als links.

Status am 7. IV. 81. Rechtes Auge: Das ganze Areal des Infiltrationsheerdes ist kleiner geworden, hat sich von der Peripherie her resorbirt und eine von der peripheren Hoftrübung abstechende weisslich graue Färbung zurückgelassen. Das die obere Grenze des Infiltrationsheerdes markirende Geschwür ist flacher geworden, aber hat im Breitendurchmesser zugenommen. Die ganze Trübung ist ca. 3 Mm. breit, 5 Mm. hoch. An dem beschriebenen Gefässbündchen sind keine Veränderungen wahrzunehmen. Auch links ist der Befund in ähnlicher Weise verändert. Beiderseits hat die Verkleinerung des Infiltrates das Krankheitsbild so verändert, dass das Ganze so aussieht, wie eine breit angelegte Infiltration bei Keratitis fasciculosa.

Status am 26. IV. 81. Rechtes Auge: Der ursprüngliche centrale Krankheitsheerd sehr verkleinert, seine Contouren noch sichtbar. Die Intensität der Trübung hat bedeutend abgenommen; nur im Centrum noch eine dichtere Infiltration, welche von den von oben her diese Infiltration erreichenden Gefässen vascularisirt wird. Das Gefässbündel ist noch in einer dichten getrübten Substanz

befindlich und hat an Breite nicht zugenommen. An der Oberfläche der erwähnten dicht infiltrirten Stelle ein leichter Substanzdefect. Hornhaut im übrigen Areal klar. Pupille weiter als früher.

Linkes Auge. Im ganzen Bereiche des ursprünglichen Heerdes noch eine dichte aber weniger intensive Trübung. In ganzer Ausdehnung desselben sind dünne Gefässramificationen sichtbar, welche als die Ausläufer des von unten innen ausgehenden Gefässbündels zu betrachten sind. Das Gefässbündel liegt in einem getrübten bandartigen Streifen, welcher seine Lage und Ausdehnung nicht geändert hat. Das ganze Bild hat Aehnlichkeit mit dem einer ausgesprochen büschelförmigen Keratitis.

30. III. 81. Karoline T—, 5 a. n., gut entwickeltes und genährtes Mädchen, dessen sämmtliche Organe normal unktioniren. Pat. hat vor 5 Wochen eine leichte Variola durchgemacht. Das rechte Auge der Pat. erkrankte angeblich vor 4 Wochen.

Rechtes Auge: Conjunctiva leicht geröthet und hyperämisch. Sehr mässige pericorneale Injection. Ungemein scharf begrenztes tiefes Infiltrat von ovaler Form in der Mitte der Cornea, von fast gleichmässiger Dichtigkeit. Nach oben hin ein leichter, schon halb ausgeglichener Substanzdefect von 2 Mm. Breite, welcher Defect an einem Bündel Gefässe, die vom oberen Cornealrand herunterkommen, erreicht wird. — Die gleichmässige Trübung hat eine hellweisse bis grauweisse Färbung. Der obere

Rand, welcher durch das erwähnte Geschwür begrenzt wird, ist nicht bogenförmig begrenzt, sondern in Form zweier concav nach oben vorspringender Bogenlinien, welche durch einen nach oben in's normale Cornealgewebe einspringenden Zipfel getrennt werden. Die Oberfläche der erwähnten Infiltration ist sehr rauh (das Epithel zerfetzt); die Umgebung des beschriebenen Infiltrationsheerdes leicht diffus rauchig getrübt. Diese letztere Trübung reicht vom haarscharfen Rande der Infiltration ungefähr 2—3 Mm., sich allmählich verlierend, in die durchsichtige Cornealsubstanz herein. Das vom obern Cornealrande her den Infiltrationsheerd vascularisirende Gefässbündel stellt einen ca. 4—5 Mm. breiten, dicht an der Oberfläche unter dem Epithel liegenden Bandstreifen vor. Die Gefässe, welche diesen Streifen formiren, liegen in einer dichter getrübten Grundsubstanz. Diese Trübung — das Bett der Gefässe — ist dichter und saturirter, als die beschriebene randständige Trübung, aber bei weitem nicht so saturirt, als die Trübung in der Mitte der Cornea. Die Cornea an der Oberfläche des Heerdes sehr wenig, aber sichtbar, geschwellt. Spannung des Bulbus etwas weniger stark als links. Pupille rechts durch Atropin zur mittleren Weite gebracht. Linkes Auge vollständig gesund.

7 IV 81. Status: Rechtes Auge: Der grauweisse Fleck auf der Cornea noch scharf begrenzt, aber im obern Durchmesser bedeutend verkleinert. Der Substanzdefect hat sich in der grössten Ausdehnung des obern Randes geschlossen, nach innen hin aber ein oberflächliches Geschwür zurückgelassen. Die Trübung, —

das Bett des Vascularisationsbündels, — ist dichter geworden, die Gefässe selbst haben am Kaliber abgenommen. Der Infiltrationsheerd ist mehr triangulär gestaltet. Die Hoftrübung hat an Intensität nicht abgenommen. Pupille von mittlerer Weite.

21. IV. 81. Rechtes Ange: An Stelle der ursprünglichen, dichten Infiltration noch eine gleichmässige, aber weniger dichte Trübung, mit Ausnahme der untern Partie, wo die dichte Infiltration noch ziemlich in derselben Intensität besteht. Das von oben her den Infiltrationsheerd vascularisirende Gefässbündel ist bis an den Rand dieser dichteren Infiltrationsstelle vorgedrungen. Der obere Rand dieser letzteren zeigt ein leichtes oberflächliches Ulcus, bis zu welchem die Gefässe vordringen. Die erwähnte Randtrübung ist in den untern Partieen noch erhalten, in den obern vollständig geschwunden. Reizung des Auges mässig, doch nicht geringer wie zu Anfang. Pupille weiter (Atropin).

Ob es sich in den Fällen, wie die referirten, um eine, auf der Cornea entwickelte Pockenpustel handelt, wie Beer (l. c.) früher angenommen hat, bleibt dahingestellt. Analogien der Hornhauterkrankung mit der Pockenpustel bieten sich genug.

In allen Fällen dürfte die erste Erkrankung in das Stadium des Exanthems zu verlegen sein. In den Fällen, wo die Angaben der Kranken unzuverlässig sind, war in unseren Beobachtungen ein so früher Beginn jedenfalls nicht im Widerspruche mit der Ausbildung des Hornhautprocesses. Uebrigens könnte es sich ja auch um eine etwas spätere Localisation des Pockengiftes in der Cornea handeln. Die

Cornea ist eben ein durchaus anderer Gewebsboden als die äussere Haut, in welchem analoge Krankheitsprocesse durchaus anders verlaufen müssen. Im Allgemeinen sind zu der Zeit, in welcher die Hornhautinfiltrationen sich zurückbilden, auch die Stellen der äusseren Haut, wo die Pusteln sassen, noch lebhaft dunkelroth.

In einem Falle, bei welchem der Verlauf der Krankheit bis zu Ende beobachtet wurde, war beim Verblassen der Flecken der äusseren Haut auch jede Spur des ursprünglich ganz typisch (wie oben beschrieben) entwickelten Hornhautinfiltrates bis auf eine leichte hauchähnliche, ganz oberflächlich gelegene Trübung verschwunden, welche letztere noch in der Rückbildung begriffen war.

Die beschriebenen Infiltrationen der Cornea sind nicht zu verwechseln mit den von Arlt so treffend beschriebenen Hornhautabscessen, wie sie ja auch nach Pocken beobachtet werden, und von mir unter Numero 4 in vier Fällen verzeichnet sind.

Der Unterschied lingt in der Vorwölbung des Krankheitsheerdes über das Niveau der Cornea bei ganz scharfen Grenzen; in dem Fehlen der Neigung, um sich zu greifen; in dem regelmässigen Verlauf, bei welchem es weder zu umfangreichen Geschwüren, noch zu Complicationen mit Hypopium und Iritis kommt.

Endlich liegt ein Hauptunterschied darin, dass die Infiltration von vorneherein typisch vascularisirt ist und endlich ganz, wenigstens bis auf minime Reste, verschwindet.

Zur Casuistik der sogenannten Amyloidtumoren.

Der sogenannte Amyloidtumor der Conjunctiva ist in hiesiger Gegend eine häufige Erkrankung. Seine Entstehung und Aetiologie ist noch dunkel.

Während man bisher die Bildung der Amyloidstoffe für das pathognostische Moment der Krankheit gehalten hat und daher auf den Eintritt der für Amyloid charakteristischen Reaction das grösste Gewicht legte, ist mir der Nachweis gelungen, dass, bevor eine solche Reaction vorkommt, ein Stadium hyliner Degeneration der Amyloidbildung vorausgeht, und dass das Amyloid sich stets in schon hyalin entarteten Theilen entwickelt *).

Meine histologischen Untersuchungen **) berechtigen zu der Annahme, dass die ersten Anfänge der Tumoren im Conjunctivalgewebe wurzeln, und von hier aus auf sämmtliche Theile des Lides übergreifen.

Die Amyloidbildung kann in sehr frühen Perioden der Entwickelung eintreten, meist aber wird sie erst in vor-

*) Meine Untersuchungen haben inzwischen durch Herrn Arnstein („Medicinisches Centralblatt" Nr. 13. 1881. pag. 229), welcher die hyaline Entartung ebenfalls vorfand, werthvolle Bestätigung erfahren.

**) Archiv für Augenheilkunde von H Knapp und J. Hirschberg. Bd. X, pag. 129.

geschrittenen Stadien, wenn die hyaline Degeneration lange Zeit vorher bestanden hat, beobachtet.

Die Bedingungen, unter welchen sich bald früh bald spät in den Tumoren Hyalin und Amyloid bildet, sind noch gänzlich unbekannt.

Den Standpunkt, welchen wir rücksichtlich der klinischen Bedeutung der Amyloidtumoren einnehmen, hat jüngst Dr. Kubly (Knapp, Hirschberg's Arch. für Augenheilkunde, Bd. 10) in seiner Dissertation dargelegt. In der letztern ist ausserdem über drei von mir exstirpirte Tumoren berichtet worden.

Die Beschreibung zweier weiterer Fälle von Amyloidtumoren lasse ich hier folgen.

I.

17. Dec. 1880. A. K., 21 a. n., kräftig gebautes, gesundes, estnisches Bauermädchen, stammt von gesunden Eltern, ist früher nie erheblich krank gewesen. Augenleidend seit 3 Monaten. Im Laufe von drei bis vier Wochen erreichte die Geschwulst des linken oberen Lides den Umfang, dass das Sehvermögen des Auges beeinträchtigt wurde.

Rechtes Auge: Die Conjunctiva in allen Abschnitten etwas injicirt; obere Uebergangsfalte verdickt; im äusseren Lidwinkeltheil einige hirsekerngrosse Granulationen.

Linkes Auge: Vollständige Blepharoptosis. Das obere Lid ist colossal vorgetrieben, — in allen Dimensionen vergrössert: horizontaler Umfang 54 Mm., verticaler Umfang 33 Mm.; die Haut des Lides ist von stark erweiterten

Venen durchzogen; sie ist stark gespannt, glatt. Der Lidkante entlang ist die Haut in einem 6—8 Mm. breiten Streifen bräunlich gefärbt; im Uebrigen ist sie normal verschieblich. Die Lidkante ist in der inneren Hälfte verdickt; die Haut ist oberhalb der Verdickung unverschieblich. — Bei der Palpation fühlt man knollige Geschwulstmassen, die sich vom Orbitalrand scharf abgrenzen lassen; ihre Consistenz ist eine knorpelharte. Das obere Lid umzustülpen, ist nicht möglich; nach möglichst kräftigem Abziehen sieht man rundliche Geschwulstmassen in der gesammten Ausdehnung der Lidspalte sich vordrängen, welche zum Theil von der Conj. tars. ihren Ursprung nehmen. Dieselben sind von gelbröthlicher, etwas durchscheinender Farbe, von elastisch harter Consistenz; die Oberfläche ist glatt. Gefässe sind nicht sichtbar. Auch die Caruncula und Plica semilunar. sind zu einer Geschwulst von ähnlichem Charakter entartet. Das untere Lid ist intact. Die Conjunctiva gleichmässig roth, geschwellt, aber glatt. Die Cornea intact.

Status am 17. Januar 1881. Die Geschwulst des linken oberen Lides hat an Grösse beträchtlich zugenommen. Horizontaler Umfang 65 Mm., verticaler Umfang 40 Mm. Die Haut des Lides ist in grösserer Ausdehnung bräunlich verfärbt. Im Uebrigen ist der Befund derselbe.

Den 15. Februar 1881 wurden nach Schlitzung des linken äusseren Lidwinkels und Umstülpung des linken oberen Lides partielle Excisionen mit dem Scalpell aus den Geschwulstmassen vorgenommen, wobei die Conjunctiva möglichst geschont wurde. Die excidirten Stücke hatten zusammengelegt die Grösse einer grossen Wallnuss.

Blutung mässig. — Leichter Verband mit Salicylwatte. In den nächsten Tagen stündliche Reinigungen des Conjunctivalsackes mit 2%iger Borsäuresolution. Heilung ohne jede Reaction in ca. 14 Tagen. Die zurückgelassenen Geschwulsttheile verkleinerten sich in den ersten 14 Tagen nach der Operation merklich; dann aber wurden sie wiederum hart und vergrösserten sich so, dass das Lid nach weiteren 4 Wochen die früheren Dimensionen und auch im Uebrigen das frühere Aussehen aufwies.

Den 29. März 1881 wurde wiederum eine partielle Exstirpation vorgenommen. Dieses Mal wurde die Conjunctiva, d. h. die die Tumoren überziehende Schleimhaut in grosser Ausdehnung mitgenommen. Verheilung ohne jede Reaction in ca. 8 Tagen; — sofortiges Fortwuchern der zurückgelassenen Geschwulstmassen; nach 4 Wochen war der Tumor bedeutend grösser, als je vorher!

Status am 1. Mai 1881. Der horizontale Umfang des erkrankten linken oberen Lides 95 Mm., der verticale Umfang 65 Mm. Die Lidhaut, welche auch jetzt noch leicht verschieblich, ist äusserst gespannt, glänzend, in ganzer Ausdehnung dunkel braunroth gefärbt, von auffallend stark erweiterten venösen Gefässen durchzogen. Die Consistenz der Geschwulst ist vorwiegend eine elastisch harte, in der äussern Hälfte eine elastisch weiche. Cornea intact.

Der mikroskopische Befund an den excidirten Stücken war stets und überall derselbe: Unter einem mehrfach geschichteten Pflasterepithel, das an einzelnen Präparaten nur schlecht erhalten war, fand sich durchweg charakteristisches adenoides Gewebe, das stellenweise eigenthümliche Ver-

änderungen zeigte. An solchen Stellen war das Gewebe auffallend stark lichtbrechend. Die Zellen, welche sonst den Charakter von Lymphzellen hatten, erschienen voluminöser. Der Zellleib war weniger körnig, als normal; die Kerne nahmen sich blasser aus, waren weniger gut entwickelt, als in den Zellen der unveränderten Partien; sie waren oft rudimentär, in vielen Zellen gar nicht vorhanden. Spärlich, aber doch stellenweise, zeigten sich stark glänzende Klumpen und schollenähnliche Massen von homogenem Aussehen. An einzelnen derselben konnte das Entstehen durch Zusammenfliessen der Zellen noch erkannt werden. Es handelte sich um hyaline Degeneration, welche in der Entwickelung begriffen war. Innerhalb dieser hyalin entarteten Klumpen und Schollen waren kleinere Theile amyloid degenerirt, sie nahmen nach Zusatz von Jod-Schwefelsäure eine dunkelbraune bis blaugrüne Farbe an.

Der vorstehend beschriebene Fall von sog. Amyloidtumor ist in mancher Beziehung von Interesse. Einmal lehrt er, wie gewaltige Dimensionen diese Tumoren annehmen können, ohne dass Amyloiddegeneration in bedeutenderem Grade in ihnen nachzuweisen ist. Dann ist im beschriebenen Falle die ganz ausserordentliche Neigung zu Recidiven bemerkenswerth. Nach den bisherigen Erfahrungen lag es nahe, das Eintreten der Recidive von dem Alter der Geschwülste, resp. von dem Grade der Amyloidentartung in Abhängigkeit zu bringen. Der vorliegende Fall bestätigt diese Annahme nicht. — Er zeigt, dass Recidive selbst in Stadien eintreten können, wo von ausgedehnter Amyloidentartung noch gar nicht die Rede ist.

II.

20. Febr. 1881. J. L., 19jähriges, kräftig gebautes, vollständig gesundes estnisches Bauermädchen, stammt von gesunden Eltern. Pat. klagt seit mehreren Jahren hauptsächlich über erhöhte Empfindlichkeit der Augen gegen gewöhnliche Reize.

Beiderseits geringer Grad von Ptosis. Am rechten Auge eine leichte Anschwellung im innern Theile des oberen Lides. Bei der Palpation fühlt man daselbst unter der normal verschieblichen Haut eine scharf umschriebene Geschwulst von der Form und Grösse einer Bohne. Die Oberfläche des Tumors, welcher der innern Hälfte des Tarsus anzugehören scheint, ist eine höckerige, die Consistenz eine harte. Die Conjunctiva tars. et forn. beider Augen reizlos, mit zahlreichen, oberflächlichen Narbenzügen (in Folge abgelaufenen Trachoms) versehen. — Beiderseits in der untern Uebergangsfalte, im äussern Lidwinkeltheil, eine schmale, leistenförmige Duplicatur der Schleimhaut (3 Mm. hoch, 2 Mm. breit) von hellbräunlichem Aussehen, weicher, elastischer Consistenz. — Conj. sclerae beiderseits nicht verändert. Cornea im oberen Areal leicht getrübt.

Am 29. März 1881. Exstirpation der Geschwulst: nach Anlegung eines Schnittes durch die äussere Lidhaut in der Längsausdehnung der Geschwulst, wurde zunächst der Lidmuskel gehörig zurückpräparirt und wurde nun die Geschwulst bis auf zwei kleine Reste mit dem Scalpell entfernt; dabei wurde ein schmales Stück Conjunctiva mitgenommen. Blutung mässig. Die Wunde wurde nach gründlicher Reinigung mit 2%iger Borsäurelösung mit 2

tiefgreifenden Suturen geschlossen. Die Heilung erfolgte mit geringer Reaction — mässige Eiterung im äussern Wundwinkel — in ca. 10 Tagen. Bei der Entlassung der Pat. am 11. Tage nach der Operation war der Zustand des Lides ein durchaus befriedigender; die zurückgelassenen Geschwulsttheile waren als kleine harte Höcker noch fühlbar.

Mikroskopischer Befund: Die Untersuchung der in Alcohol gehärteten Geschwulst ergab die Anwesenheit zahlreicher diaphaner, mehr oder weniger homogen erscheinender scholliger Massen von verschiedenster Form und Grösse, welche das ganze Gewebe des Knorpels und die Reste des daran grenzenden conjunctivalen Gewebes durchsetzten. Sie waren am häufigsten vorhanden in einer der Conjunctivalseite des Lides entsprechenden Gewebslage. Innerhalb des vergrösserten Knorpelgewebes waren die glänzenden Bindegewebsbündel stellenweise noch deutlich zu erkennen. Sie waren an manchen Stellen durch die Schollen von einander getrennt. Nach der Conjunctivalseite zu war das Gewebe des exstirpirten Tumors mehr brüchig, es zeigte sich hier vorwiegend aus Schollen bestehend, zwischen den letzteren waren nur noch die Reste des Adenoidengewebes sichtbar, an einzelnen Stellen ein noch angedeutetes Netzwerk mit Zellen in den Knotenpunkten, meistens, näher dem Knorpel, nur noch ramificirte Faserzüge mit anliegenden Kernen. In dem degenerirten Gewebe waren zahlreiche Gefässe mit stark verdickten, gänzlich homogenen, hellglänzenden Wandungen sichtbar.

Wurden die Präparate mit Jod-Jodkaliumlösung und Schwefelsäure behandelt, so nahm ein Theil der Schollen eine schmutzig grünblaue bis reinblaue Farbe an, ein an-

derer Theil blieb unverändert. Ganz dieselbe Reaction zeigten die Wandungen der Gefässe. Es handelte sich offenbar um hyalin entartetes Gewebe, das sich zum Theil schon in Amyloid umgewandelt hatte.

In dem beschriebenen Krankheitsfalle war die Tumorbildung offenbar von der Conjunctiva ausgegangen, hatte aber seine Hauptausdehnung nach dem Tarsus hin genommen.

Trotz der geringen Ausdehnung des Tumors war aber die Gewebsveränderung schon eine so aussergewöhnlich grosse, dass in den entarteten Partien die normalen Gewebebestandtheile kaum wiedererkannt werden konnten.

Circumscripter Tumor vom Ciliarkörper aus bei sympathischer Cyklitis.

20. XI. 79. Arthur Q., 15 a. n., nicht sehr kräftig gebaut, bis auf sein Augenleiden vollständig gesund. Dem Patienten ist vor $^3/_4$ Jahr ein Splitter eines gewöhnlichen Pflastersteins in's rechte Auge geflogen. Vier Tage nachher röthete sich das Auge stark und begann heftig zu schmerzen; gleichzeitig nahm das Sehvermögen rapid ab, so dass nur Lichtschein wahrgenommen wurde. Nach einigen Wochen nahm die Röthung ab, die Schmerzen schwanden, das Sehvermögen des rechten Auges besserte sich aber nicht. In der Folge zeigte dieses rechte Auge eine grosse Empfindlichkeit gegen gewöhnliche Reize, wie Staub, Hitze, Kälte, bewegte Luft u. s. w, — es röthete sich, thränte und begann zu schmerzen. Auch das linke Auge röthete sich, wenn das rechte gereizt war und thränte ebenfalls.

Rechtes Auge: Conjunctiva leicht injicirt. Geringe pericorneale Injection der tiefen Gefässe. Auf der innern Seite der Cornea anliegend eine horizontal gestellte, $^1/_2$ Mm. lange haarscharfe Narbe. Iris graugrünlich verfärbt, Pupille eng, starr, verlegt durch einen Pfropf von grauweisser Farbe. Der mittlere und innere Theil der Iris stark vor-

gedrängt gegen die Cornea, der periphere äussere Theil retrahirt. Entsprechend der erwähnten Narbe in der Cornea, in der innern Hälfte der Iris eine narbige Einziehung. Druck des Bulbus nicht pathologisch. Ciliargegend gegen Berührung wenig empfindlich.

Sehvermögen: prompter Lichtschein — Gesichtsfeld nicht eingeschränkt.

Das linke Auge leicht geröthet, — thränt. Sehvermögen $^{20}/_{30}$.

Refraction Ast. m. 1,5 D. Axe horizontal. Hintergrund normal.

Am 24. XI. 79. Enucleation des rechten Bulbus in der Chloroformnarcose. Heilung ohne Zufall. Alle Beschwerden des linken Auges hörten sofort auf!

Am 3. Dec. 79 wurde Pat. mit einem schön beweglichen Stumpf in der rechten Orbita entlassen.

Anatomischer Befund.

Der exstirpirte Bulbus wurde durch einen Horizontalschnitt in eine obere und untere Hälfte getheilt. Die Netzhaut, sowie die nach Aussen luxirte, durchsichtige Linse fielen nach Ausführung des Schnittes, als das Auge besichtigt wurde, leider mit dem Glaskörper aus. Der Glaskörper stellte eine noch wasserhelle Flüssigkeit vor, welcher, soweit das makroskopisch zu beurtheilen war, keine Trübungen beigemengt waren. Man sieht an den Schnittflächen das Bild der Fig. 2 der angehängten Tafel.

Vordere Kammer innen fast aufgehoben, aussen relativ gross; Pupille durch eine weissliche Gewebsschicht ver-

schlossen. Die innere Hälfte der Iris wird nach vorn bis nahe an die Cornea gedrängt durch eine stark erbsengrosse runde Geschwulstmasse *a*, welche mit breiter Basis am Ciliarkörper festzuhaften scheint, von dem letzteren, sowie von der Wurzel der Iris, durch eine stark pigmentirte Zone *e* getrennt ist. Die vordere, leicht höckerige Oberfläche dieser Masse hat mit ihrer prominentesten Stelle die Mitte der Iris vorgetrieben und trägt auf ihrer Höhe die obengenannte weissliche Gewebsschicht, welche die Pupille verschliesst.

Die Geschwulstmasse *a* sitzt, nach Art eines Polypen überall frei in den Bulbusraum vorragend, den genannten Partien auf. Ein Fremdkörper ist im Auge nicht gefunden worden; muthmasslich ist derselbe bei der unvorsichtigen Entleerung des Glaskörpers entfernt worden.

Bei der mikroskopischen Untersuchung des in Alcohol gehärteten Bulbus zeigt sich Cornea, Sclera normal. Die Iris ist verdickt, mit Pigment stark durchsetzt, enthält wenig mehr lymphoide Elemente als normal. Ciliarkörper in den vorderen Abschnitten normal mit gut erhaltenem Ciliarmuskel und normalem Pigmentüberzug. Der ora serrata entsprechend, findet sich eine mit Lymphkörperchen durchsetzte Stelle, in deren nächster Nachbarschaft die Gefässe bedeutende Erweiterungen zeigen, die Choroidea sowie der Ciliarkörper in der Umgebung zeigen, abgesehen von den erweiterten Gefässen, keine Veränderung, selbst keine Vermehrung der lymphoiden Zellen. — Von der erwähnten Stelle der Choroidea resp. ora serrata ist die Geschwulst ausgegangen und, indem sie nach vorn und nach innen ge-

wuchert, hat sie die vor ihr befindlichen Gewebsbestandtheile vor sich hergeschoben.

Dieser Auffassung entsprechend, zeigt sich die Masse *a* rings zu Dreiviertheilen von einem Pigmentkranze umgeben. Sie zerfällt durch eine schon makroskopisch auf der Schnittfläche sichtbare breite Linie in einen vorderen, nach *b* zu gelegenen Abschnitt, welcher sich als ein Derivat der Choroidea erweist, und in einen hinteren, welcher, wie der histologische Befund ergiebt, aus der pars ciliaris retinae stammt.

In den hinteren, der ora serrata nahe gelegenen Theilen des vorderen Abschnittes, besteht die Geschwulst aus dichtem gefasertem Bindegewebe, von häufigen Pigmenthaufen, aber von wenig eingelagerten Lymphzellen durchsetzt, in ihren vorderen Partien aus einem, dem Schleimgewebe sehr ähnlichen Substrat, welches stellenweise von genetztem Bindegewebe und von sehr wenig zelligen Elementen durchsetzt ist.

Der hintere, dem Centrum des Bulbus zugekehrte Abschnitt der Geschwulst, entbehrt des regelmässigen Pigmentüberzuges, er besteht aus palissadenartig neben einander gelagerten, breiten und langgestreckten Fasern, mit stellenweise anliegenden Kernen. Diese breiten glänzenden Fasern stehen fast senkrecht gerichtet gegen die Grenzlinie, welche die vordere Geschwulstpartie abgrenzt, sie nehmen nach der ora serrata zu an Höhe ab.

Die letztbeschriebene Gewebslage hat grosse Aehnlichkeit mit dem Gewebe der embryonalen Netzhautanlage. Offen-

bar handelt es sich hier um eine Veränderung der pars ciliaris retinae, wie sie ja schon bei Cyklitis von Sattler u. A. gesehen worden ist.

Der beschriebene Tumor ist ohne Zweifel durch Verletzung in Folge cyklitischer Processe entstanden. Er ist aber nach seiner Form, sowie nach seinem histologischen Baue von den gewöhnlichen cyklitischen Schwarten verschieden.

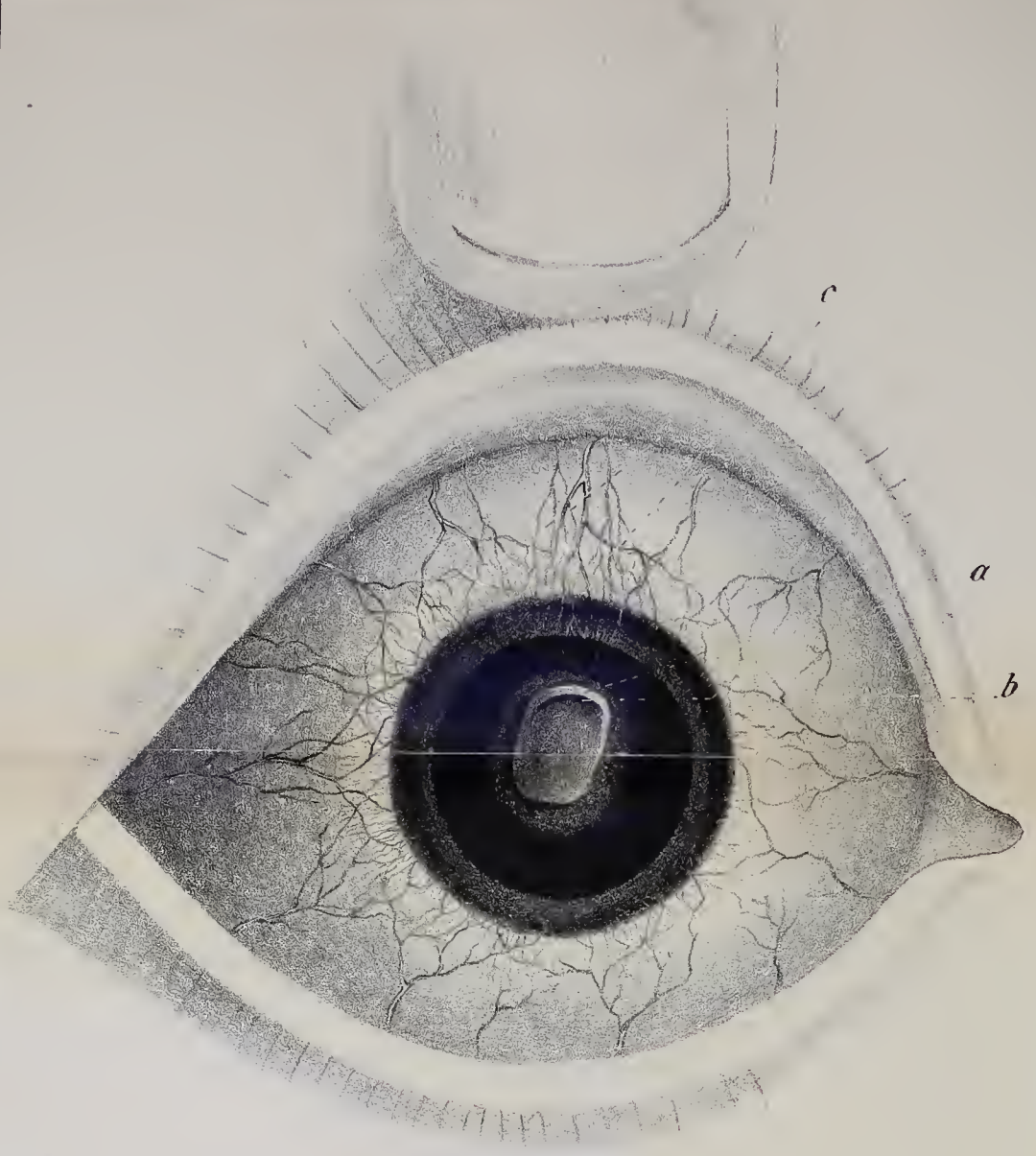

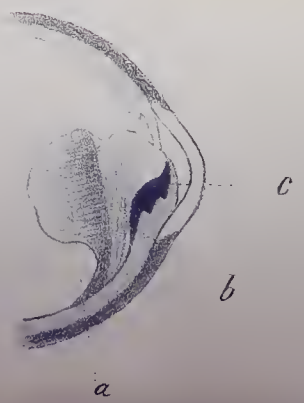

del. E. Musso, Dorpat.